19
Lane Medical Library

Zur Klinik und Diagnose des Pankreas-Carcinoms

An Hand von 32 Fällen
der Chirurgischen Universitätsklinik Gießen
(Direktor Prof. Dr. A. W. Fischer)

Dissertation

zur Erlangung der Doktorwürde
der medizinischen Fakultät
der Hessischen Ludwigsuniversität zu Gießen

vorgelegt von
Eberhard Wetz
aus Wetzlar

Gießen 1935

Gedruckt mit Genehmigung der medizinischen Fakultät
zu Gießen.

Referent: Privatdozent Dr. Bernhard.

Druck: Schnitzlersche Buchdruckerei, Wetzlar 1935

Meinen lieben Eltern!

Digitized by the Internet Archive
in 2026

https://archive.org/details/IA40154009_0190

Die wichtigste und häufigste in der Bauchspeicheldrüse vorkommende Neubildung ist das Carcinom. Obwohl es relativ selten vorkommt, ist doch seine genaue Kenntnis von großer Wichtigkeit. Bestehen doch über dieses Krankheitsbild noch zahlreiche Unklarheiten und Widersprüche. Und wie verschiedenartig kann das Leiden auftreten! Infolge der häufig in Erscheinung tretenden Beschwerden von Seiten des Magendarmkanals wird es so leicht mit einem solchen Leiden verwechselt.

Die Verschiedenartigkeit des Krankheitsbildes hängt von dem Sitz des Pankreaskrebses ab.

Bei der anatomischen Lage der Bauchspeicheldrüse ist es erklärlich, daß der Krebs dieses Organes oft nur unbestimmte Krankheitserscheinungen verursacht, andererseits aber auch durch Druck auf Nachbarorgane oder durch Ausfallerscheinungen schon Symptome hervorrufen kann, ohne daß das Leiden mit Sicherheit zu erkennen ist.

Hinsichtlich der Lokalisation müssen wir das Pankreaskopfca, das Körperca und das Schwanzca unterscheiden. Von diesen ist der Kopf in etwa $^2/_3$ der Fälle der Sitz der Erkrankungen.

Während ein kleiner Krebsknoten im Kopf der Bauchspeicheldrüse schon frühzeitig zu einem Choledochusverschluß führen kann und dadurch Stauungsikterus hervorruft, wird ein Ca des Körpers oder Schwanzes erst Symptome hervorrufen, wenn es schon erhebliche Größe erreicht hat.

Welche Erscheinungen macht nun das Pankreascarcinom? Beim Sitz des Krebses im Kopf der Bauchspeicheldrüse bestehen die klassischen Symptome in allmählich zunehmendem Ikterus, geschwollener Gallenblase ohne Lebervergrößerung, rapider Kachexie bei normaler Temperatur, in seltenen Fällen Glykosurie und Insuffizienzerscheinungen des Pankreas.

Beim Krebs des Pankreaskörpers fehlt der Ikterus. Das Krankheitsbild wird im wesentlichen beherrscht von zuweilen sehr heftigen Schmerzattacken im Epigastrium und in der Nabelgegend, durch Druck auf den Nervenplexus in der Umgebung der Bauchspeicheldrüse hervorgerufen.

Carcinome des Schwanzes machen die geringsten Erscheinungen; es treten wenig charakteristische Magensymptome auf.

Bei dieser Verschiedenartigkeit des Leidens ist es leicht erklärlich, daß Fehldiagnosen vorkommen.

Häufig machen die Pankreasveränderungen selbst keine Erscheinungen, während Fernmetastasen das klinische Bild beherrschen. Am häufigsten sind das die mit Ikterus und Ascites einhergehenden Lebermetastasen.

Man sollte daher bei allen metastatischen Tumoren auch an ein primäres Pankreascarcinom denken.

Welche Mittel und Untersuchungsmethoden haben wir nun zur Diagnose des Krebses der Bauchspeicheldrüse?

Selbst bei genauester Anamnese wird man nicht immer zur Diagnose eines Carcinoms kommen können.

Weil die Erkennung der Pankreaserkrankungen überhaupt auf Grund der Allgemeinerscheinungen meist so schwierig ist, sind gerade in den letzten Jahren eine große Anzahl von Untersuchungsmethoden angegeben worden, mit denen man die normale oder gestörte Pankreasfunktion zu erforschen und so die Diagnose bei Verdacht auf Erkrankung dieses Organes zu erleichtern sucht.

Diese Untersuchungsarten beziehen sich auf die Feststellung von etwaigen Ausfallserscheinungen der inneren oder äußeren Sekretion der Drüse.

Im folgenden will ich nun an Hand von 32 Fällen der chirurgischen Universitätsklinik Gießen (Direktor Prof. Dr. A. W. Fischer) die Ergebnisse des Pankreascarcinoms in Gießen besprechen.

Fall 1. V. M. 59jähriger Mann. Vor 4 Jahren Magenulkus. Nach Ulkuskur beschwerdefrei. Vor 2 Jahren plötzlich heftige Schmerzen im rechten Oberbauch. Später keine Wiederholung der Anfälle. Kein Ikterus. Vor 3 Monaten erneut Schmerzen, die 2 Tage anhielten und in den Rücken ausstrahlten. Seitdem keine Koliken mehr. 14 Tage nach dem Anfall trat Ikterus auf, der allmählich stärker wurde. Starke Gewichtsabnahme. Urin in den letzten Tagen braun.

Befund: Im Abdomen fühlt man zwischen Nabel und rechtem Rippenbogen einen faustgroßen derben und leicht

druckempfindlichen Tumor, der sich nach unten abgrenzen läßt. Hochgradige Kachexie. Blutzuckerbelastung: 0,114 mg%; 0,251 mg%; 0,247 mg%; 0,243 mg%; 0,201 mg%; Diastasewerte im Urin: 128, 64, 64, 64, 64, W. E. Leukozytenzahl: 18760.

Operation: Ueberfaustgroßer höckeriger Tumor, der dem Pankreaskopf angehört. Gallenblase vergrößert, steinfrei. Anlegen einer Cholecystoduodenostomie.

Verlauf: Exitus post operationem an Blutdrucksenkung und Herzschwäche.

Sektion: Pankreaskopfcarcinom. Chronisches callöses Magenulkus.

Fall 2. H. G. 69jähriger Mann. Seit 6 Monaten Aufstoßen nach jeder Mahlzeit. Vor 3 Wochen leichter Druck in der Magengegend. Viel Aufstoßen. Urin braun. Am nächsten Tage plötzlich reißende Schmerzen in der Magengegend rechts, die nach dem Rücken ausstrahlten. Erbrechen. Zwei Tage nach diesem Anfall zunehmende Gelbfärbung. Gewichtsabnahme seit ¼ Jahr.

Befund: Im rechten Oberbauch geringe Bauchdeckenspannung. Kein Druckschmerz. Kein Tumor fühlbar.

Operation: Pankreaskopf vergrößert, höckerig und derb. Carcinom. Choledochus erweitert, steinfrei. Cholecystoduodenostomie.

Verlauf: Gestorben an Ca-Kachexie.

Fall 3. L. F. 54jähriger Mann. Vor 3 Monaten plötzlich erkrankt mit heftigen als Koliken auftretenden Schmerzen im rechten Oberbauch, die nach dem Rücken ausstrahlten, sowie in das rechte Schulterblatt. Seit 14 Tagen erneut auftretende Schmerzen, die dieses Mal von beiden Nierengegenden ausgingen. Starke Gewichtsabnahme.

Befund: Lendengegend beiderseits druckschmerzhaft. Abdomen weich. Kein Tumor fühlbar. Urindiastase: 512, 256, 128, 256, 128, 32, 64, 128, 128, 64, 128, 128, 32 W. E.

Verlauf: Pat. klagt ständig über Schmerzen in der rechten und manchmal auch der linken Seite. Magenuntersuchung o. B., Nierenuntersuchung o. B., Blutkörperchensenkungsgeschwindigkeit 53 mm. Vier Wochen später Exitus infolge Kachexie.

Sektion: Ausgedehntes medulläres Carcinom im Bereiche des Pankreaskörpers und Schwanzes mit Uebergreifen auf die Hinterwand des Magens. Nekrosen im Kopfteil des Pankreas. Geschwulstmetastasen in den periaortalen Lymphdrüsen des Oberbauches. Carcinommetastasen der Leber. Carcinomatöse Peritonitis im Bereiche des Oberbauches. Fettgewebsnekrosen im Mesenterium.

Fall 4. W. M. 59jähriger Mann. Vor 20 Jahren Magenkrämpfe. Vor 2½ Monaten wurde Pat. plötzlich gelb. Leibschmerzen traten auf und Gewichtsabnahme.

Befund: Ikterus. Abdomen leichter Meteorismus. Leber vergrößert, druckschmerzhaft. Resistenz im rechten Oberbauch fühlbar. Blutstühle.

Operation: Pankreaskopf von einem höckerigen, derben, hühnereigroßen Tumor eingenommen. Gallenblase sehr groß, Choledochus nicht erweitert. Cholecystektomie.

Verlauf: Nach 10 Tagen an Herzschwäche Exitus.

Sektion: Pankreascarcinom ins Duodenum durchgebrochen.

Fall 5. H. Sch. 56jähriger Mann. Vor einem Jahr Schmerzen im Leib, darauf 3 Tage gelb gewesen. Seit 6 Wochen leichte Schmerzen im Leib, allmählich Ikterus.

Befund: Starker Ikterus. Im rechten Oberbauch am Rippenbogenrand schmerzhafte Resistenz fühlbar.

Operation: Walnußgroßer höckeriger Tumor in der Nähe der Papille fühlbar. Gallenblase vergrößert, Choledochus erweitert, steinfrei. Genaue Abgrenzung des Tumors nach dem Pankreas nicht möglich. Choledochoduodenostomie.

Verlauf: In der Folgezeit starker Durst. Erneut Schmerzen, Erbrechen kurz vor dem Tode. Diabetes.

Fall 6. K. Sch. 44jähriger Mann. Vor 7 Wochen heftige Schmerzen in der rechten Bauchseite, die plötzlich auftraten und nach 2 Stunden aufhörten. Bald darauf wieder gleiche Schmerzen. Schmerzen im Rücken, die 3—4 Tage dauerten und allmählich wieder verschwanden. Seitdem zeitweise geringe Schmerzen und Druckgefühl in der Magengegend. Seit 5 Wochen Ikterus.

Befund: Ikterus. Kein Tumor fühlbar.

Operation: Gallenblase prall gefüllt. Choledochus stark erweitert. Pankreas derb infiltriert. Sonde gelangt nicht durch die Papille, in deren Gegend man einen derben und höckerigen Teil des Pankreas fühlt. Cholecystogastrostomie.

Verlauf Exitus p. op. an Herzschwäche.

Sektion: Pankreas-Choledochuscarcinom.

Fall 7. G. Sch. 73jähriger Mann. Seit 6 Wochen Ikterus ohne Schmerzen aufgetreten. Keine Koliken.

Befund: Leib weich. In der Gegend der Gallenblase nicht druckempfindliche Resistenz fühlbar. Ikterus.

Operation: Gallenblase prall gefüllt. Choledochus stark erweitert, steinfrei. Im Pankreaskopf höckeriger Tumor zu fühlen. Cholecystoduodenostomie.

Verlauf: Nach 4 Monaten Exitus an Ca-Kachexie.

Fall 8. L. St. 54jährige Frau. Vor 7 Monaten Operation wegen Cholecystitis. In letzter Zeit Druckgefühl in der Magengegend. Gelbsucht.

Befund: Starker Ikterus. Im Abdomen kein Tumor fühlbar, keine Bauchdeckenspannung. Druckschmerzhaftigkeit am rechten Rippenbogen.

Operation: Im Leberbett walzenförmiger Tumor, der sich nach unten in das Pankreas erstreckt. Kein Ascites, keine Lebermetastasen. Choledochus erweitert. Papille beim Sondieren undurchgängig. Choledochoduodenostomie.

Verlauf: Exitus nach 3 Monaten an Ca-Kachexie.

Fall 9. G. P. 57jähriger Mann. Seit 10 Wochen zeitweise Magendruck beim Bücken. Kein Erbrechen. Vor 6 Wochen Schmerzen unter dem rechten Rippenbogen, die nicht als kolikartig angegeben wurden. 3 Tage später Gelbsucht. Jetzt nur Schmerzen bei Druck in die Gallenblasengegend. Gewichtsabnahme.

Befund: Ikterus. In der Gallenblasengegend Resistenzgefühl, Druckschmerzhaftigkeit.

Operation: Ascites. Gallenblase vergrößert, prall gefüllt. Choledochus erweitert, steinfrei. Pankreaskopf induriert. Ein fast walnußgroßer derber circumscripter Knoten zu fühlen. Cholecystogastrostomie.

Verlauf: 16 Monate später Exitus an Ca-Kachexie.

Fall 10. J. P. 56jähriger Mann. Seit 2 Monaten Gelbsucht. Plötzlich ohne Schmerzen aufgetreten. Keine Koliken. Zeitweise Druckgefühl im Oberbauch. Zunehmende Gelbsucht. Gewichtsbnahme.

Befund: Intensiver Ikterus. Im Epigastrium etwas rechts der Mittellinie Druckempfindlichkeit. Kein Tumor palpabel.

Operation: Im Pankreas apfelgroße Resistenz zu fühlen. Ca. Gallenwege erweitert, steinfrei. Cholecystoduodenostomie.

Verlauf: Exitus nach 18 Monaten infolge Kachexie.

Fall 11. J. R. 50jähriger Mann. Seit 7 Wochen gelb. Vor 5 Jahren einmal kolikartiger Anfall in der Magengegend. Seit 7 Jahren Diabetes. Beginn der jetzigen Beschwerden angeblich mit Schüttelfrost. Gelb geworden ohne Koliken. Gewichtsabnahme.

Befund: Starker Ikterus. Gallenblasengegend druckschmerzhaft. Kein Tumor fühlbar. Urinzucker + 0,8%.

Operation: Im Pankreaskopf Tumor. Gallenblase und Choledochus erweitert. Cholecystoduodenostomie.

Verlauf: Exitus nach 8 Tagen. Coma diabeticum.

Fall 12. L. N. 49jährige Frau. Seit 8 Wochen gelb. Davor schon starke Abmagerung. Keine Koliken.

Befund: Starker Ikterus. Hochgradige Kachexie. Druckschmerzhaftigkeit im rechten Oberbauch. Kein Tumor fühlbar.

Operation: Im Pankreaskopf eine kleinapfelgroße derbe nicht scharf umgrenzte Resistenz zu fühlen. Ca. Choledochus erweitert, steinfrei. Cholecystoduodenostomie.

Verlauf: 5 Tage p. op. Exitus infolge Herzschwäche.

Fall 13. P. E. 50jähriger Mann. Vor 3 Monaten Leibschmerzen, die besonders am rechten Rippenbogen stark gewesen seien. Kein Erbrechen. Gelbsucht. trat auf, die allmählich stärker wurde.

Befund: Intensiver Ikterus. Kein Tumor fühlbar. Druck- und Schmerzempfindlichkeit am rechten Rippenbogen.

Operation: Pankreas in geringer Ausdehnung vergrößert, sehr derb und höckerig. Gallenblase prall gefüllt.

Choledochus stark erweitert, steinfrei. Cholecystoduodenostomie.

Verlauf: Exitus nach 9 Monaten an Ca-Kachexie.

Fall 14. M. R. 63jähriger Mann. Vor 7 Wochen rasch zunehmender Druck in der rechten Bauchseite. 10 Tage später Ikterus, ohne Schmerzen entstanden.

Befund: Apfelgroßer Tumor in der Gallenblasengegend fühlbar. Kein besonderer Druckschmerz.

Operation: Pankreasinduration. Ca. Gallenblase ausgedehnt, Choledochus erweitert, steinfrei. Cholecystoduodenostomie.

Verlauf: Exitus nach 13 Tagen. Coma hepaticum.

Fall 15. H. W. 44jähriger Mann. Seit 3 Monaten Appetitlosigkeit. Aufstoßen, kein Erbrechen. Druck in der Magengegend, keine eigentlichen Schmerzen. Seit 7 Wochen gelb. Gewichtsabnahme.

Befund: Starker Ikterus. Im Epigastrium in der Gegend rechts vom Nabel Muskelspannung, kein ausgesprochener Druckschmerz. Stuhl acholisch, Blut dauernd positiv. Urin: Albumen + , Urobilin + , Urobilinogen + , Gallenfarbstoff + . Urindiastase: 64, 128, 512, 512, 128, 64, 64, 128, 64, 64, 32, 32, 64, 32, 32 W. E. Blutzuckerbelastungsprobe: 0,096 mg%, 0,201 mg%, 0,201 mg%, 0,201 mg%, 0,126 mg%. probe: 0,096 mg%, 0,201 mg%, 0,126 mg%.

Operation: Pankreas vergrößert, derb. Carcinom. Zahlreiche bis eigroße Drüsenpakete (Metastasen). Gallenblase vergrößert, prall gefüllt. Choledochus erweitert, steinfrei. Cholecystoduodenostomie.

Verlauf: Nach 4 Monaten Exitus an Ca-Kachexie.

Fall 16. R. K. 47jähriger Mann. Seit 6 Monaten zunehmende Gelbsucht. Druckgefühl im Magen. Appetitlosigkeit.

Befund: Ikterus. Abdomen gespannt. Leber deutlich vergrößert mit vergrößerter Gallenblase. Im Urin Saccharum + , Albumen + .

Operation: Im Pankreas ein apfelgroßer, scharfrandiger Knoten, von dem ein Zapfen in den Choledochus übergeht. Gallenwege erweitert, steinfrei. Auf der Leberoberfläche 2 kleine derbe Knötchen. Choledochoduodenostomie.

Verlauf: Nach 2 Monaten Exitus. Kachexie.

Fall 17. N. M. 45jähriger Mann. Früher öfters Durchfälle. Seit 4 Monaten Druck auf dem Magen, alle 5—6 Wochen Erbrechen. Starke Gewichtsabnahme. Seit 3 Monaten Gelbsucht. Abneigung gegen Fleischnahrung.

Befund: Ikterus. Druckschmerz im rechten Oberbauch, kein Tumor fühlbar.

Operation: Pankreaskopf bedeutend verdickt, hühnereigroßer, höckriger Tumor. Leichter Ascites. Gallenblase stark vergrößert, prall gefüllt, steinfrei. Cholecystoduodenostomie.

Verlauf: Exitus nach 3 Monaten. Ca-Kachexie.

Fall 18. Ph. W. 52jähriger Mann. Vor 6 Wochen erkrankt mit heftigem Hautjucken. 8 Tage später Ikterus, der allmählich zunahm. Starke Abmagerung. Nie Schmerzen, kein Erbrechen. Hausarzt stellte Zucker im Urin fest.

Befund: Intensiver Ikterus. Mäßiger Ascites. Keine Bauchdeckenspannung. Links in der Gegend des Pankreasschwanzes leichter Schmerz bei tiefem Druck.

Operation: Im Kopf und in dem Körper des Pankreas ein walnußgroßer Knoten zu fühlen. Pankreas stellenweise deutlich induriert. Gallenblase und Choledochus erweitert, steinfrei. Cholecystoduodenostomie.

Verlauf: Nach 6 Monaten erneut Beschwerden, Gelbsucht, Erbrechen, Schüttelfröste. Weitere 5 Monate später Exitus infolge Kachexie.

Fall 19. H. S. 48jähriger Mann. Seit 13 Jahren zeitweise Schmerzen in der Magengegend und in der Gegend der Gallenblase. Schmerzen traten anfallsweise auf. Während und nach den Anfällen ist Patient immer gelb gewesen. Häufiger Urindrang. Seit 4 Monaten Zunahme der Beschwerden.

Operation: Im Pankreaskopf walnußgroße derbe Induration zu fühlen. Ca. Gallenblase mäßig geschrumpft, ca. 25 Steine. Cholecystoduodenostomie.

Verlauf: Nach 4 Tagen Exitus infolge Herzschwäche.

Fall 20. P. N. 53jähriger Mann. Vor 5 Monaten Schmerzen in der Magengegend. Erbrechen. Gelbsucht. In letzter Zeit nur Beschwerden bei Druck in die Lebergegend.

Befund: Ikterus. Abdomen leicht gespannt. In der Gallenblasengegend deutliche Druckempfindlichkeit. Daselbst kleinapfelgroßer Tumor fühlbar.

Operation: Pankreaskopf apfelgroße Induration. Ca. Gallenwege erweitert, steinfrei. Cholecystoduodenostomie.

Verlauf: Nach 3 Wochen Exitus. Cholaemie. Haemorrhagie aus Nase und Mund.

Fall 21. E. Oe. 37jährige Frau. Seit 3 Monaten Ikterus ohne Schmerzen und Koliken. Seitdem immer gelb.

Befund: Großer druckempfindlicher Tumor im Oberbauch.

Operation: Penkreaskopf und Papillengegend großes Carcinom. Gallenblase vergrößert. Weiße Galle. Cholecystogastrostomie.

Verlauf: Gelbsucht, Kachexie. Exitus nach 6 Monaten.

Fall 22. K. B. 68jähriger Mann. Seit mehreren Monaten unbestimmtes Druckgefühl in der Magengegend. Keine eigentlichen Magenschmerzen. Vor 8 Wochen plötzlich krampfartige Schmerzen im rechten Oberbauch. Gelbsucht trat kurze Zeit darauf ein. Im letzten halben Jahr stark abgemagert. Nach Auftritt des Ikterus keine krampfartigen Schmerzen mehr.

Befund: Hochgradige Kachexie. Ikterus. Stuhl acholisch. Starke Bauchdeckenspannung, ein Tumor nicht fühlbar.

Operation: Leber geschwollen. Ausgedehnte Gallenblase. Choledochus erweitert, steinfrei. Gallenblase und Choledochus zum Platzen gefüllt. Als Ursache für den Choledochusverschluß fühlt man einen faustgroßen derben höckerigen Pankreastumor. Cholecytogastrostomie.

Verlauf: 4 Tage p. op. Exitus. Coma hepaticum.

Fall 23. M. O. 66jähriger Mann. Vor 6 Wochen Schmerzen im rechten Oberbauch. Vor 3 Wochen trat Ikterus auf, der langsam zunahm.

Befund: Starker Ikterus. Druckschmerzhaftigkeit rechts oberhalb des Nabels. Ascites.

Operation: Leber stark höckerig. Gallenblase vergrößert, prall gefüllt. Pankreaskopf stark verdickt, fühlt sich hart an. Nach dem Pankreasschwanz zu wird die Induration geringer, ist aber noch überall vorhanden. Cholecystogastrostomie.

Verlauf: Nach 3 Monaten Exitus. Ca-Kachexie.

Fall 24. J. Sch. 62jähriger Mann. Vor ca. 14 Tagen während der Arbeit plötzlich Schmerzen in der Magengegend und nach dem rechten Rippenbogen zu. Die Schmerzen strahlten auch in den Rücken aus. Kein Erbrechen. Vor 8 Tagen Gelbsucht. Stuhl weiß. Leichte Gewichtsabnahme.

Befund: Keine Bauchdeckenspannung. Kein Tumor fühlbar. Druck und Schmerzempfindlichkeit am rechten Rippenbogen. Stuhl acholisch. Ikterus.

Operation: Gallenblase prall gefüllt. Gallenwege erweitert, steinfrei. Pankreas durch Ca stark vergrößert. Cholecystogastrostomie.

Verlauf: 1 Monat p. op. Exitus. Kachexie.

Fall 25. L. M. 58jährige Patientin. Seit 5 Wochen zunehmende Gelbsucht. Ab und zu Druck in der Magengegend.

Befund: Abdomen aufgetrieben. Im rechten Oberbauch mäßig starker Druckschmerz. Hochgradiger Ikterus.

Operation: Gallenblase prall gefüllt. Choledochus erweitert, steinfrei. Pankreaskopf faustgroß und sehr hart. Cholecystogastrostomie.

Verlauf: Exitus nach 6 Monaten. Starke Kachexie.

Fall 26. E. E. 53jähriger Mann. Seit ½ Jahr Schmerzen im Oberbauche unbestimmter Natur. Nie Koliken. Seit 8 Wochen Gelbsucht und zunehmende Abmagerung.

Befund: Kachexie. Ikterus. Leberschwellung. Druckschmerzhaftigkeit im rechten Oberbauch.

Operation: Im Pankreaskopf großes Carcinom. Kleine Lebermetastasen. Gallenwege erweitert, steinfrei. Cholecystogastrostomie.

Verlauf: Exitus p. op. Herzschwäche.

Sektion: Carcinom des Pankreaskopfes. Uebergreifen des Ca auf das Duodenum. Ca-Metastasen in der Leber. Kompression des Ductus pankreaticus und des Ductus choledochus durch Carcinomwucherungen. Atrophie des Pankreasschwanzes. Ikterus.

Fall 27. K. H. 62jährige Patientin. Vor 25 Jahren Magenkrämpfe. Vor 6 Monaten Schmerzen im rechten Oberbauch, die nach dem Rücken ausstrahlten. Koliken. Keine Gelbsucht. Beschwerden hielten 5 Wochen an. Dann wieder

leidlich wohl. Vor 2 Monaten erneut heftige Schmerzen, 14 Tage lang. Seit 5 Wochen stärkerer Anfall, Gelbsucht, die in letzter Zeit zunahm. Druckgefühl im rechten Oberbauch.

Befund: Ikterus. In Nabelhöhe am lateralen Rektusrand ein rundlicher Tumor zu fühlen, der sich gegen die Leber nicht abgrenzen läßt. Druckschmerzhaftigkeit.

Operation: Gallenblase vergrößert, prall gespannt. Ductus Choledochus erweitert. Keine Steine. Pankreaskopf induriert, in ihm derber fingerdicker Strang zu fühlen. Choledochoduodenostomie.

Verlauf: Exitus nach 2½ Jahren. Ca-Metastasen der Leber. Ein halbes Jahr vor dem Tode erneut Schmerzen und Gelbsucht.

Fall 28. K. St. 59jähriger Mann. Früher nie krank. Keine Magenbeschwerden, keine Gelbsucht. Vor drei Monaten begann ohne Schmerzen Gelbsucht.

Befund: Hochgradiger Ikterus. Im rechten Oberbauch fühlt man einen großen derben Tumor, der von der Leber bis zum Nabel reicht. Leichte Druckempfindlichkeit.

Operation: Gallenblase prall gefüllt. Choledochus erweitert. Keine Steine. Das Pankreas ist als großer harter höckeriger Tumor zu fühlen. Choledochoduodenostomie.

Verlauf: Nach 3 Monaten Exitus. Kachexie.

Fall 29. H. E. 40jähriger Mann. Vor 2 Monaten starker Druckschmerz im rechten Oberbauch. Urin wurde dunkler. Hautjucken. Allmählich Gelbsucht. Leichte Koliken.

Befund: Ikterus. Rechts vom Nabel eine Resistenz fühlbar. Kein Druckschmerz. Stuhl acholisch.

Operation: Gallenblase sehr groß, Choledochus erweitert, steinfrei. Pankreas derb, etwas hart und knotig. Choledochoduodenostomie.

Verlauf: Exitus 4 Tage später. Hypostatische Pneumonie.

Sektion: Pankreascarcinom, das den Choledochuseingang ins Duodenum verschloß.

Fall 30. W. P. 63jähriger Mann. Seit 5 Monaten verspürt Patient ein Druckgefühl in der Magengegend, das auch in den Rücken ausstrahlt. Seit 5—6 Wochen hat sich das Befinden

verschlechtert. Außer Druckgefühl auch Schmerzen. Stuhlgang sehr hart. Nach dem Essen stärkere Beschwerden. Starke Gewichtsabnahme. Gelegentlich schleimiges Erbrechen.

Befund: Im Epigastrium Tumor fühlbar. Hochgradige Abmagerung. Diabetes; 4,1% Zucker im Urin. Blutzucker: 251 mg%. Urindiastase: 32, 16, 128, 16, 8, 8, 16 W. E. Diastase in Ascites 32 W. E.

Operation: Ascites. Faustgroßer Tumor in der Pylorusgegend. Ausgehend vom Pankreas. Infiltration der periaortalen Drüsen. Anlegen einer Gastroenterostomia retocolica.

Verlauf: Exitus an Embolie, 3 Wochen post operationem.

Sektion: Faustgroßes scirrhöses Carcinom des Pankreaskopfes. Ummauerung der Pfortader und Einbruch in das Lumen der Pfortader. Dilatation des Ductus pankreaticus. Druckatrophie des Schwanzes und des Körpers des Pankreas. Ca-metastasen der Leber. Acites chylosus. Tödliche Embolie in den Hauptästen der Arteria pulmonalis.

Fall 31. E. Fr. 61jährige Patientin. Vor 1 Jahr zeitweise leichte Ischiasschmerzen. Vor 3 Monaten nahmen die Schmerzen zu. Patientin konnte auf dem rechten Bein nicht mehr stehen. Liegt seit neun Wochen deshalb zu Bett und hat immer starke Schmerzen, die in der Kreuzbeingegend beginnen und hinten entlang dem rechten Beine ziehen. Starke Gewichtsabnahme. Appetitlosigkeit. Viel Durst. Stuhlgang regelmäßig.

Befund: Hochgradige Kachexie. Im Abdomen keine Geschwulst fühlbar. Beide Beine geschwollen. In der rechten Kreuzbeingegend fühlt man einen harten Tumor, der unverschieblich auf dem Beckenknochen zu sitzen scheint. Starke Druckschmerzhaftigkeit in dieser Gegend.

Verlauf: Exitus an Ca-Kachexie 2 Tage nach Aufnahme in die Klinik.

Sektion: Pankreascarcinom mit ausgedehnten Metastasen in Wirbelsäule und Becken. Metastasen in den Nebennieren, in der Beckenmuskulatur, in der Leber, im Femur und im Brustbein. Exsudative carcinomatöse Pleuritis über beiden Lungen. Kachexie. Ausgedehnte ältere Thrombose der rechten Vena femoralis.

Fall 32. K. Ch. 52jähriger Mann. Seit 3 Monaten Druckgefühl in der Magengegend. Appetit schlecht. Besonders Beschwerden und Druckgefühl nach der Nahrungsaufnahme. Gelegentlich Erbrechen, teils schleimig, teils gallig. Gewichtsabnahme. Stuhl o. B.

Befund: Im Oberbauch fühlt man im Epigastrium einen nach rechts hinüberreichenden derben und schlecht abgrenzbaren Tumor, der zum Teil der Leber anzugehören scheint. Druckschmerzhaftigkeit der Geschwulst.

Operation: Leber stark vergrößert, zeigt zahlreiche bis pfennigstückgroße Metastasen. Derbes Tumorpaket mit der Umgebung verbacken im Bereich des Magens und Pankreas. Leichter Ascites. Probelaparatomie.

Verlauf: 4 Tage p. op. Exitus an Pneumonie.

Sektion: Scirrhöses Adenocarcinom des Pankreas. Ausgedehnte Ca-Metastasen der Leber.

Wie das Carzinom überhaupt eine Erkrankung des höheren Alters ist, so bevorzugt auch das Pankreasca das höhere Alter. Von unseren 32 Patienten erkrankten unter 45 Jahren nur 4. Alle anderen waren zum Teil wesentlich älter. Das Durchschnittsalter betrug 55,1 Jahre.

		♂	♀
30—39 Jahre:	1	0	1
40—49 Jahre:	7	6	1
50—59 Jahre:	15	13	2
60—69 Jahre:	8	6	2
über 70 Jahre:	1	1	0

Zu ähnlichen Ergebnissen sind Dehne, Walters und auch Masumoto gekommen. Miraille und Cameron errechneten als Durchschnittsalter 60 Jahre.

Aber auffällig ist doch, daß viele Beobachtungen in der Literatur über primären Krebs das jugendliche Alter betreffen. Ja bis zum zartesten Alter herab kann das Pankreas-

carcinom, wenn auch sehr selten vorkommen. Bohn beschreibt einen Pankreaskrebs bei einem 6 Monate alten Kinde und Kühn einen Zylinderzellenkrebs bei einem 1 Jahr alten Mädchen.

Das Pankreascarcinom befällt vornehmlich die Männer. Von unseren 32 Kranken war 27mal das männliche Geschlecht betroffen und nur 5mal das weibliche. Das stimmt mit der allgemeinen Tatsache, daß das männliche Geschlecht beim Pankreaskrebs bevorzugt ist, überein. Reuter fand in der Freiburger Klinik ein Verhältnis von 6 : 1.

Während bei Dehne, Cullen sowie Miraille das männliche Geschlecht nur doppelt so häufig befallen war.

Ueber die Ursache des Pankreaskrebses wissen wir so wenig, wie über die des Krebses überhaupt. Doch werden manche Faktoren ursächlich mit dem Carcinom in Zusammenhang gebracht.

Vielleicht ist der Alkoholabusus für die Entstehung des Krebses nicht ganz unwichtig (Groß). Besonders interessant ist hier die Beobachtung Swotows bei einem Kind, das täglich ca. ¼ Liter Schnaps erhielt. Die Sektion ergab ein Pankreascarcinom. Zieht man den Einfluß des Alkoholmißbrauches auf das Zustandekommen chronisch-entzündlicher Prozesse der Bauchspeicheldrüse in Betracht, so läßt sich ein Zusammenhang nicht ganz von der Hand weisen.

Magengeschwüre, die an die Drüse heranreichen, können sehr wohl die Ursache für eine chronische Entzündung sein. Stellt man sich aber auf den Standpunkt, daß auf dem Boden einer chronischen Pankreasentzündung ein Krebs entstehen kann, so könnte ein chronisches Magengeschwür die mittelbare Ursache des Krebses gewesen sein (Guzinsky).

Ssobolew macht für die Entstehung des Krebses auch Entwicklungsanomalien der Pankreasgänge und abgesprengte Keime derselben verantwortlich.

Masumoto nimmt an, daß die Pankreascirrhose ein Veranlassungsmoment sein könnte. Die chronische Entzündung des Ausführungsganges wird bei der Entstehung des Pankreaskrebses eine Rolle spielen. Das Vorhandensein von Gallensteinen verursacht einen Reiz auf den Pankreaskopf.

Eine ähnliche Auffassung vertritt Hulst: daß ein Zusammenhang zwischen Cirrhose und Neubildung besteht. Die Ursache der Sklerose ihrerseits sei in Steinbildung zu

suchen, die eine Sialangitis und dann eine Perisialangitis hervorruft, und so letzten Endes die Aetiologie für den Krebs abgibt.

In einem Fall fanden wir als Ursache des Krebses ein chronisches callöses Ulkus an der kleinen Magenkurvatur, die an das Pankreas heranreichte.

Bei zwei anderen Patienten war Cholecystitis vorausgegangen. In dem einen Fall wurde die Gallenblase wegen Cholecystitis entfernt. Bei dem zweiten fanden wir chronische Cholecystitis und Cholelithiasis. Man muß wohl in diesen Fällen annehmen, daß die Gallenblasenentzündung auf das Pankreas einen Reiz ausübte und so schließlich zum Krebs geführt hat.

Was die Lokalisation anbelangt, so ist das Caput in $^2/_3$ der Fälle der Sitz der Erkrankung. Die nachbarlichen Beziehungen zwischen Kopf des Pankreas und Duodenum sowie Pylorus sind auch die Ursache, daß der Pankreaskopf am häufigsten von der Neubildung befallen wird.

Am seltensten ist der Schwanz von der Erkrankung ergriffen. Nach Hamperl etwa in $^1/_{12}$ aller Fälle.

Roch teilt das Pankreascarcinom folgendermaßen ein:

Carcinom	des Caput 80%
Ca	des Corpus 10%
Ca	der Cauda 10%

Aehnliche Ergebnisse fanden auch Masumoto und Oberling bei ihrem Material.

Bei unseren Kranken war 25mal der Kopf von der Neubildung ergriffen; 5mal das gesamte Pankreas, je einmal Körper und Schwanz.

Von besonderem Interesse ist noch die Lokalisation des primären Krebses der Bauchspeicheldrüse. Im allgemeinen wird angegeben, daß der Kopf der Drüse die Praedilektionsstelle für die primäre carcinomatöse Erkrankung ist.

Das makroskopische sowie mikroskopische Bild des Pankreaskrebses zeichnet sich durch seine Mannigfaltigkeit aus. Nach dem anatomischen Bau unterscheiden wir: 1. den Scirrhus, 2. den Medullar- und 3. den Gallertkrebs.

Der Scirrhus gibt am häufigsten Verwechslung mit chronisch entzündlichen Veränderungen. Er ist von derber Consistenz, knorpelhart und ohne mikroskopische Untersuchung nicht sicher zu diagnostizieren. Das Pankreas ist dabei sehr oft vergrößert. Auf dem Durchschnitt ist der Tumor von grau-weißer Farbe und sehniger Consistenz. Diese Eigenschaften sind durch Bindegewebswucherungen hervorgerufen (Groß).

Außer dem Scirrhus kommt noch der Medullarkrebs vor, der sich infolge geringer Bindegewebsentwicklung durch seine Weichheit auszeichnet.

Die dritte Form ist der Gallertkrebs. Er entsteht, wenn es durch regressive Vorgänge im Pankreas zur Gallertbildung kommt.

Nach dem histologischen Bau können wir das Pankreascarcinom folgendermaßen einteilen:

ausgehend 1. vom Epithel der Ausführungsgänge
2. vom Drüsenparenchym
3. von den Langerhans'schen Inseln.

Von Bedeutung ist, daß die Langerhans'schen Zellhaufen insofern eine eigenartige Rolle spielen, als sie dem krebsigen Prozeß einen erheblichen Widerstand entgegensetzen und noch lange, wenn von dem eigentlichen Drüsenparenchym nichts mehr zu sehen ist, erhalten bleiben. Ja sie können sogar Regenerationserscheinungen zeigen (Ssobolev).

Hamperl beschreibt ein Pankreascarcinom mit Metastasen in Leber und Lymphdrüsen. Die histologische Untersuchung ergab in den Ca-knoten Zellpartieen, die den Langerhans'schen Inseln sehr ähnlich sehen. Es konnte nachgewiesen werden, daß diese Geschwulstknoten nach Art der endokrinen Drüsen sezernierten.

Helby erwähnt als Sonderform des Pankreaskrebses ein zylindrisches Adenocarcinon mit unverkennbarem Schleimcharakter. Es nahm seinen Ausgang nicht von dem spezifischen sezernierenden Pankreasgewebe, sondern von den als Anhangsgebilde der Ausführungsgänge im Pankreas vorkommenden Schleimdrüsen.

Pathologisch-anatomisch ist von unseren Fällen besonders einer von großer Wichtigkeit, den ich genauer erwähnen will.

Die Obduktion ergab ein ausgedehntes medulläres Carcinom im Bereiche des Pankreaskörpers und -Schwanzes mit Uebergreifen auf die Hinterwand des Magens. Es fanden sich Nekrosen im Kopfteil des Pankreas. Fettgewebsnekrosen im Mesenterium. Geschwulstmetastasen in den periaortalen Lymphknoten des Oberbauches, in der Milz und in beiden Nebennieren. Carcinomatöse Peritonitis im Bereiche des Oberbauches. Ca-metastasen in den linksseitigen supraclavicularen Lymphknoten und im Femur.

Das Pankreas ist in seinem Körper und Schwanzteil in einen großen Tumor umgewandelt, der etwa faustgroß ist. Lediglich am Kopfteil ist erhaltenes Gewebe zu sehen. Die Geschwulstwucherungen haben auf ihre Umgebung übergegriffen. Auf dem Durchschnitt hat der Tumor eine weiche Beschaffenheit, ist von grau-weißlicher Farbe, mit eingelagerten mehr gelblich gefärbten, zerfallenden Stellen. Der Ductus pankreaticus läßt sich in seinen unteren zwei Dritteln verfolgen, verliert sich dann im Geschwulstgewebe.

Bei der mikroskopischen Untersuchung der Geschwulst des Pankreas finden sich Stellen, an denen Stränge aus unregelmäßigen epithelialen Zellen unmittelbar an erhaltene lumenartige Pankreasdrüsenschläuche grenzen. An anderen Stellen finden sich unregelmäßige Wucherungen aus großen epithelialen Zellen. Dazwischen ist nur wenig Stroma entwickelt.

Es handelt sich in unserem Fall also um ein medulläres Pankreascarcinom mit Fettgewebsnekrosen.

Die Fettgewebsnekrosen auf die Balser als erster aufmerksam gemacht hat, treten in Form kleinster stecknadelkopfgroßer weißer Stippchen und Flecken im Pankreas sowie im Fettgewebe des Abdomens auf. Wenn man Fettgewebsnekrosen findet, so hat man damit einen Fingerzeig, daß das Pankreassekret infolge krankhafter Zustände abnorme Wege gegangen ist.

Nach Langerhans, Hildebrand, Böhm ist die Entstehung der Fettgewebsnekrosen auf die Einwirkung des fettspaltenden Fermentes des Pankreassaftes, des Steapsins, auf das Fettgewebe im Pankreas und in seiner Umgebung zurückzuführen.

Der Weg, auf dem das Steapsin an die Fettzellen herantritt, kann sehr verschiedenartig sein. Entweder Kontakt-

wirkung durch das aus den zugrunde gegangenen Pankreaszellen ausgetretene und sich in die Umgebung ausbreitende Pankreassekret, oder auch Verschleppung auf dem Blut- und Lymphwege. (Guleke).

Schon frühzeitig machen die Pankreascarcinome Metastasen. Der Weg der Metastasierung ist nach Oberling folgender: regionäre Lymphdrüsen, Leber, Pleura, Skelet, Gehirn, Haut, Milz, Nebennieren, Schilddrüse, Herz.

Bei einem Patienten (Fall 3) fanden wir Ca-metastasen in den periaortalen Lymphknoten des Oberbauches, in der Milz, in beiden Nebennieren, in der Leber, in den supraclavicularen Lymphdrüsen und im Femur.

In einem anderen Fall (31) saßen die Metastasen in der Wirbelsäule, im Brustbein, im knöchernen Becken, in der Beckenmuskalatur, im Femur und in der Leber sowie den Nebennieren.

Foot beschreibt einen Pankreaskrebs bei einem 44jährigen Mann, der Metastasen im Kleinhirn und Plexus choroideus machte.

Jedlicka fand sogar bei einem soliden Zylinderzellencarcinom des Pankreaskopfes neben Metastasen in Leber und Lymphknoten eine in der Valvula tricuspidalis.

Jurger berichtet über einen Pankreasgallertkrebs mit Metastasen im Ganglion Gasseri und Nervus glossopharyngeus.

Bei einem Krebs des Pankreaskörpers fand Benhamou Geschwulstmetastasen in Wirbelsäule, Haut und Hypophyse.

Wie oft fand sich nun bei der Obduktion ein Pankreascarcinom?

Unter 4028 Sektionen der letzten 10 Jahre des hiesigen Pathologischen Institutes wurde 436mal ein Carcinom gefunden. Von diesen 436 Carcinomfällen war 10mal das Pankreas der Sitz der Erkrankung, was 2,3% entspricht.

Welche Krankheitserscheinungen macht nun der Krebs der Bauchspeicheldrüse?

Ebenso mannigfaltig, wie wir es vom Magencarcinom wissen, kann das klinische Bild beim Pankreaskrebs sein. Der

Beginn der Erkrankung zeigt häufig die Symptome eines Magendarmleidens; zunächst oft nur in so geringer Form, daß an eine ernstere Erkrankung garnicht gedacht wird.

Mit leichten Verdauungsbeschwerden beginnt häufig das Leiden. Während zu Anfang meist Obstipation vorherrscht, treten bei fortgeschrittener Erkrankung Durchfälle auf. Fettstühle wie bei chronischer Pankreatitis kommen nicht allzu häufig vor. Führt das Carcinom zu einer Kompression des Ductus choledochus, so wird der Stuhl acholisch.

Von Seiten des Darmkanals kann es ferner zu Stenoseerscheinungen kommen, dadurch, daß der Tumor auf das benachbarte Duodenum drückt. In einem unserer Fälle mußte daher eine Gastroenterostomie angelegt werden.

Neben den Darmerscheinungen stehen zu Beginn oft Magenbeschwerden im Vordergrund. Appetitlosigkeit, Aufstoßen, öfters Uebelkeit, sowie Erbrechen kann hinzukommen. Dies sind oft die Beschwerden, die den Kranken überhaupt zum Arzt führen.

Abgesehen von diesen praemonitorischen Symptomen scheint das erste Hauptsymptom ein auftretender Ikterus zu sein, der wenn er sich einmal entwickelt hat, nicht wieder abnimmt. Nach der anatomischen Lage ist es klar, daß ein Pankreascarcinom schon frühzeitig zu einer Kompression des Ductus choledochus führen kann. Allerdings führen die Tumoren hauptsächlich zum Ikterus, die ihren Sitz im Kopf der Bauchspeicheldrüse haben. Das Hervortreten dieser Gelbsucht, die als eine Sekundärerscheinung des Pankreascarcinoms auftritt, hängt von dem Ausgangsort und dem Grade des Druckes der Geschwulst auf den Choledochus ab.

Ein weiteres wichtiges Symptom ist die Erweiterung der Gallenblase, die man eventuell durch die Bauchdecken tasten kann. Auf diese Erscheinung hat Couvier als erster hingewiesen. Als Nebenbefund fand man in der Gallenblase manchmal Steine, die vielleicht ätiologisch eine Rolle spielen, wie oben erwähnt wurde.

Lebervergrößerung wird öfters beobachtet, sie tritt durch Gallenstauung oder Ca-metastasen auf.

Ascites gehört naturgemäß zu den Spätsymptomen der Erkrankung und tritt jedenfalls später als der Ikterus auf.

Ein weiteres wichtiges Krankheitszeichen ist der Schmerz, der schon relativ frühzeitig auftritt. Diese Schmerzen bezeichnet man auch als „Pankrealgien". Sie sind jedoch nicht pathognostisch für Krebs, sondern kommen bei allen Pankreaserkrankungen vor. Diese Schmerzen werden von den Kranken in den Oberbauch lokalisiert und ziehen in den Rücken. Sie bestehen mitunter dauernd, treten aber auch anfallsweise auf.

Ferner ist von Bedeutung der rasche Verfall der Kranken und der starke Gewichtsverlust.

Appetitlosigkeit, Magenbeschwerden und Verdauungsstörungen haben fast alle Fälle gemeinsam.

Falls der Tumor eine entsprechende Größe erreicht hat, ist er durch Palpation feststellbar, was jedoch nur sehr selten vorkommt; allein schon infolge der anatomischen Lage des Pankreas.

Die klinischen Krankheitszeichen des Carcinoms des Pankreaskopfes sind von denen des Pankreaskörpers ganz verschieden. Beim Caput-Ca sind die Symptome plötzlicher Ikterus, der ohne Schmerzen beginnt und an Intensität langsam zunimmt. Erweiterung und Anschwellung der Gallenblase, Abmagerung und Kachexie. Außerdem Entfärbung des Stuhles. Das Pankreaskopfcarcinom liegt in der Mitte des Epigastriums und hat Richtung nach dem linken Epigastrium.

Beim Krebs des Kopfes der Bauchspeicheldrüse sind die Gallenwege und das Duodenum in Mitleidenschaft gezogen. Der Verlauf ist nicht unbedingt schmerzfrei. In vielen Fällen treten auch Schmerzen im Rücken und im rechten oder linken Oberbauch ein.

Im Gegensatz zum Pankreaskopfcarcinom sind die für den Pankreaskörper charakteristischen Erscheinungen: Epigastrische Schmerzen, frühzeitige Abmagerung und das Fehlen von Ikterus.

Die auftretenden Schmerzen sind die Folge von Druck der Geschwulst auf den Plexus solaris. Man bezeichnet dieses Symptom auch als „Pankreassolarzeichen". Oft werden sie verwechselt mit tabischen Krisen oder Duodenalulkusschmerzen.

Die Abmagerung tritt frühzeitig und rasch auf. Mit der Kachexie ist gewöhnlich noch eine hochgradige Anaemie verbunden. Ikterus kommt nicht vor, höchstens mal, wenn der Tumor auf den Kopf übergegriffen hat.

Pankreasschwanzcarcinome machen die geringsten Erscheinungen. Sie erzeugen Drucksymptome und täuschen oft Tumoren der linken Niere vor, sowie der Milz oder des Colons.

Sehr häufig stehen Magenbeschwerden im Vordergrund des Krankheitsbildes. Das Leiden beginnt mit Ermüdung und Gewichtsverlust bei relativ gutem Appetit, normalem Stuhlgang und Fehlen irgendwelcher anderer klinischer Symptome. Die Gewichtsabnahme schreitet unaufhaltsam fort. Erst im letzten Stadium treten Schmerzen auf und ein leichtes Oppressionsgefühl nach der Nahrungsaufnahme.

Neben der leicht zu erkennenden sogenannten klassischen Form des Pankreaskrebses mit seinen festgelegten Syndromen gibt es auch abnorme Formen, bei denen mehr die Symptome der benachbarten Organe im Vordergrund stehen.

Bouchut unterscheidet: 1. Formen, die einen Magenkrebs vortäuschen. Symptome: Erbrechen, okkulte Blutungen im Stuhl, Tumor in der Pylorusgegend, Fehlen der freien Salzsäure im Magensaft. Bei der Sektion wurde ein Pankreascarcinom mit secundärer Kompression des Pylorus und Duodenums gefunden. 2. Ikterische Formen mit anormalem Anfang. In dem einen Fall folgte der Ikterus unmittelbar auf 2 heftige Gallenkoliken, sodaß das Krankheitsbild völlig dem eines akuten Choledochusverschlusses glich. Bei der Sektion fand sich ein Pankreascarcinom. In zwei anderen Fällen ging dem auftretenden Ikterus eine lange Schmerzperiode vorauf, die durch krisenartige fieberhafte Anfälle charakterisiert waren, bei nicht fühlbarer Gallenblase. Sektion ergab ein Pankreaskopfca.

3. Formen, die mit abnorm lokalisierten Schmerzen verlaufen. Zwei Fälle, die eine Ischias, in dem einen einseitig, in dem anderen Falle doppelseitig vortäuschten. Hervorgerufen durch Drüsenmetastasen, die auf die Nervenstränge der Aorta drückten.

4. Metastatische Formen: In einzelnen Fällen stand die Metastase so im Vordergrund, daß der primäre Pankreastumor nicht eruiert werden konnte. Meist handelt es sich um zahlreiche Lebermetastasen oder um carcinomatöse Peritonitis mit Ileussymptomen. Bei einem rätselhaften kachektischen und anaemischen Symptomenkomplex soll man stets an ein abnorm verlaufendes Pankreascarcinom denken.

Erwähnen möchte ich noch einen Fall von einem primären Krebs des Pankreaskörpers in Verbindung mit Haemochromatose, wie ihn Critchlow beschreibt.

Er fand folgende Symptome: Bronzefärbung der Haut, leichten Ikterus, Oedeme der unteren Extremitäten, Milztumor und Glykosurie. Die Obduktion ergab Haemochromatose und Carcinom.

Was das Verhalten des Kohlehydratstoffwechsels anbelangt, so sollte man annehmen, daß beim Pankreaskrebs auch Diabetes auftritt. Aber eine eigenartige Beobachtung ist, daß bei vorgeschrittener Carcinose des Pankreas fast nie Diabetes auftritt; in den meisten Fällen auch eine Glycosurie vermißt wird. Die Ursache ist wohl darin zu suchen, daß die Langerhans'schen Inseln am längsten erhalten bleiben, wenn schon lange das Parenchymgewebe in Krebs übergegangen ist. (O. Groß).

Bei unseren Krebskranken setzten die Beschwerden in 10 Fällen mit Schmerzen ein, die besonders im Oberbauch lokalisiert waren. Einmal allerdings handelte es sich um langsam zunehmende Ischiasschmerzen. In diesem Fall machten erst die bestehenden Beckenmetastasen Beschwerden.

In weiteren 12 Fällen begann die Krankheit mit langsam zunehmendem Ikterus ohne Schmerzen. Und von 10 Kranken wurden unbestimmte Magenbeschwerden in der Anamnese angegeben.

Im Durchschnitt hatten die Patienten 3—4 Monate vor dem Aufsuchen des Arztes schon Beschwerden.

Das klinische Krankheitsbild zeichnete sich in 13 Fällen durch Schmerzen aus. 26mal war Ikterus nachweisbar. Das Symptom der erweiterten Gallenblase war bei 19 Kranken vorhanden. Anaemie und Kachexie fand sich bei sehr vielen

Fällen. Bei zwei Pankreascarcinomkranken konnten wir Glycosurie und bei zwei anderen sogar einen Diabetes nachweisen.

Blutstühle fanden wir bei einem Patienten. Bei diesem war das Pankreaskopfcarcinom in das Duodenum durchgebrochen.

Welche diagnostischen Hilfsmittel haben wir nun zur Erkennung des Pankreaskrebses? Gibt uns die Blutzucker- und Diastasebestimmung eine Möglichkeit eine sichere Diagnose zu stellen?

Die Diastase gelangt durch Sekretstauung im Ausführungsgang der Bauchspeicheldrüse über Blut und Lymphweg in den Kreislauf und wird später von den Nieren ausgeschieden.

In der Norm betragen die Diastasewerte im Urin 32—64 Wohlgemuth-Einheiten. (W. E.).

Bei krankhaften Prozessen können erhebliche Steigerungen der Diastasewerte vorkommen.

Eine Diastaseerhöhung kann nach Bernhard, Schmitt, Katsch nicht als ein für Pankreaserkrankung spezifisch anzusehendes Symptom bezeichnet werden.

Wie sind nun die Diastasewerte beim Pankreascarcinom?

Beim Krebs der Bauchspeicheldrüse sind die Diastasewerte manchmal erhöht. Sie schwanken zwischen 32 und 256 W. E. Vielleicht hängt das mit der teilweisen Minderwertigkeit des Drüsengewebes zusammen.

Da aber auch bei Erkrankungen des Gallensystems sowie Ulkus duodeni zuweilen eine Diastasesteigerung nachgewiesen wurde (Bernhard, Schmitt), so müssen wir feststellen, daß weder eine Erhöhung der Diastase noch ein normaler Wert für oder gegen eine Pankreaserkrankung spricht. Man kann nur sagen, daß das Pankreas in Mitleidenschaft gezogen ist.

Bei unseren Fällen fanden wir, wie die Kurven zeigen, erhöhte Werte bei der Diastasebestimmung im Urin. Eine Diastaseverminderung fand sich ante Exitum als Ausdruck der Ca-Kachexie, da bei Darniederliegen des Kreislaufes die Nieren keine Diastase mehr ausscheiden.

Abb. 1: Fall 30.

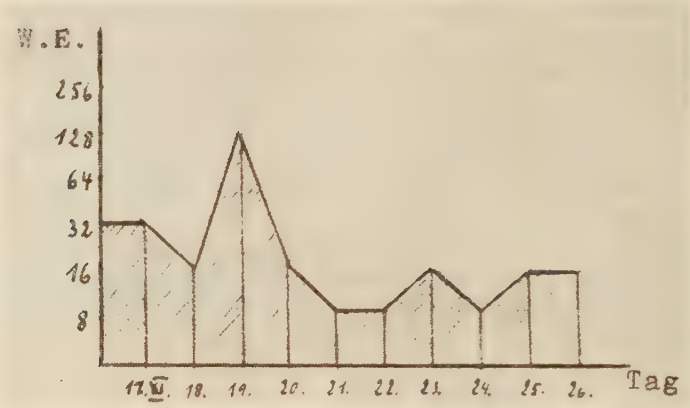

Da dieser Kranke auch einen Ascites hatte, bestimmten wir auch in dem Transudat die Diastase. Sie betrug 32 W. E.

Bei einem weiteren Kranken (Fall 1) fanden wir folgende Diastasewerte im Urin:

Abb. 2.

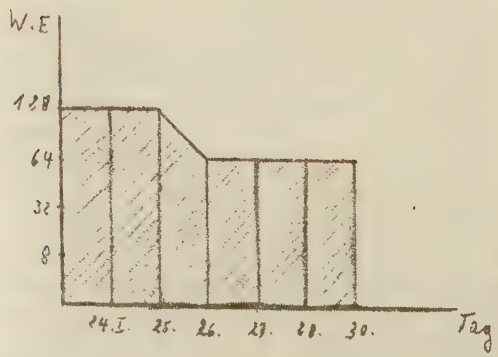

Abb. 3: Fall 15.

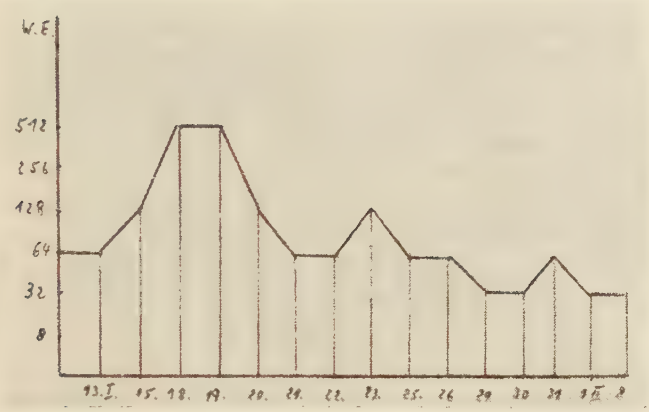

Abbildung 4 zeigt uns die Diastasewerte im Urin bei dem Patienten mit dem Pankreaskörpercarcinom + Fettgewebsnekrosen (Fall 3).

Abb. 4.

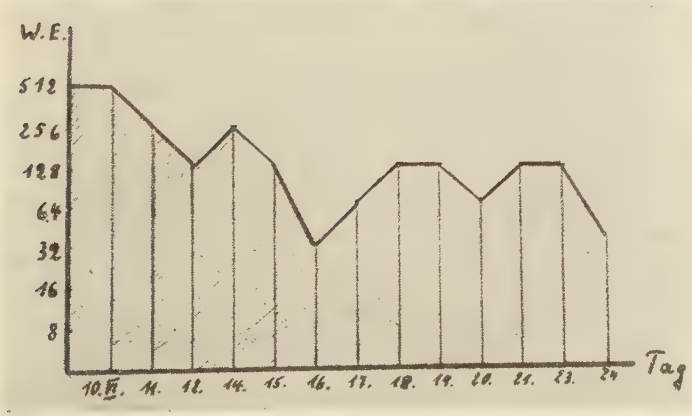

Die Prüfung mittels der Blutzuckerbelastungprobe ergab bei allen unseren Kranken eine Störung der Kohlehydratfixationsfähigkeit. Im Gegensatz zum pankreasgesunden Menschen, bei dem nach Verabreichung von 50 g Traubenzucker per os (Diese Blutzuckerbelastungsprobe nach Bernhard ist die zuverlässigste Methode), der Blutzucker innerhalb der ersten Stunden ansteigt und dann wieder schnell abfällt, verläuft die Blutzuckerkurve beim Pankreascarcinom stark ansteigend und fällt nur langsam ab.

Wenn wir die Kurven über die Blutzuckerbelastungsproben anschauen, so fällt beim Pankreascarcinom die starke Störung auf. Bei Abbildung 5 (Fall 1) ein Anstieg bis zu 251 mg% und nach 2 Stunden noch kein Abfall zur Norm.

Abb. 5.

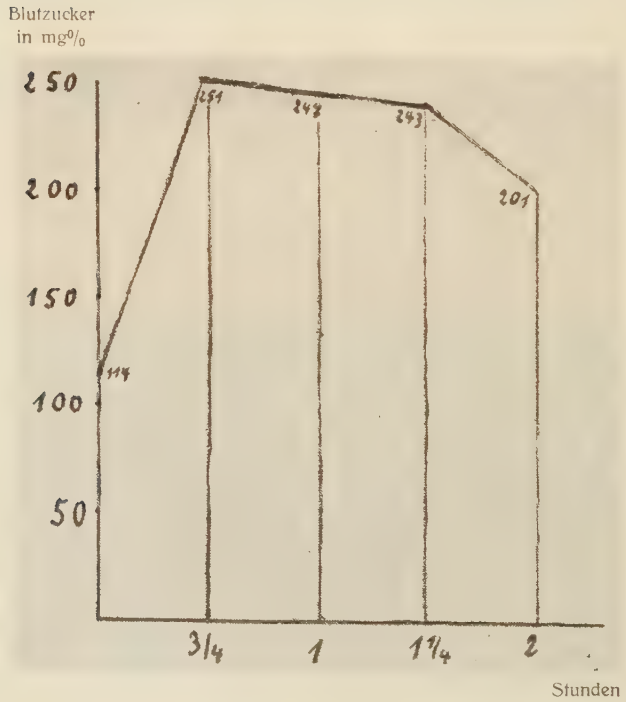

Abb. 5.

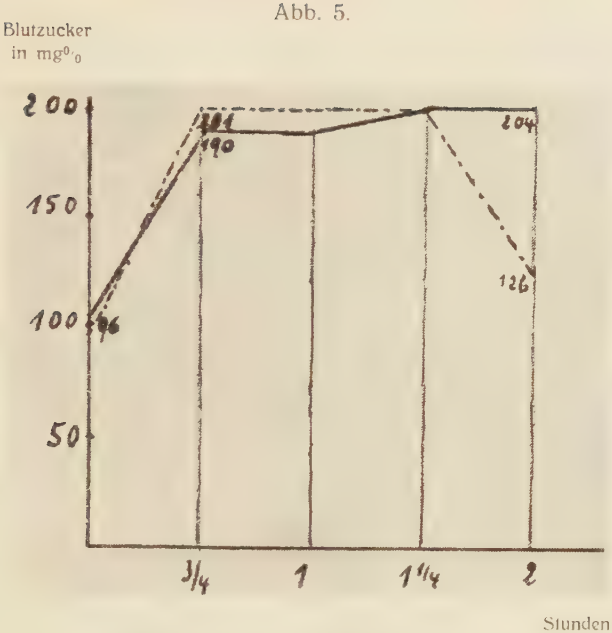

Fall 3 (——), Fall 15 (— · — · —).

Reuter fand sogar bei einem Pankreaskrebs einen Anstieg bei der Blutzuckerbelastungsprobe bis 485 und nach 3 Stunden noch keinen Abfall zur Norm, allerdings nach einer Belastung mit 100 g Glukose.

Zu den diagnostischen Hilfsmitteln zur Erkennung der Pankreaserkrankungen ist in letzter Zeit das Röntgenverfahren hinzugetreten. Allerdings gelingt es nur ausnahmsweise das erkrankte Organ zur Darstellung zu bringen. In den meisten Fällen wird man darauf angewiesen sein, die Auswirkungen des erkrankten Pankreas auf die Nachbarorgane zu studieren. Hier sind in erster Linie Magen und Duodenum zu nennen. Aus dem Bild des Magen- oder Duodenumschattens lassen sich auf die Art der Pankreasveränderung gewisse Schlüsse ziehen.

Veränderungen an der pars media des Magens werden verursacht vor allem durch Tumoren von Corpus und Cauda

des Pankreas. Der Magen wird dabei oft verlagert. Je nach Ausbreitung der Geschwulst kommt es zu einer Ausbuchtung der kleinen oder großen Curvatur.

Tumoren des Pankreaskopfes rufen besonders Veränderungen an der pars pylorica des Magens hervor.

Daß vor allem auch das Duodenum und seine Tätigkeit bei Pankreaserkrankungen in Mitleidenschaft gezogen wird, ist aus seiner anatomischen Nachbarschaft mit der Bauchspeicheldrüse selbstverständlich. Besonders sind es Stenoseerscheinungen und Verdrängungen, die das Duodenum erleiden kann.

Im allgemeinen ergibt jedoch die Röntgenuntersuchung des Magendarmkanals bei einem Pankreascarcinom keine regelmäßigen Befunde. Ein kleiner Tumor wird nur sehr selten röntgenologisch nachweisbare Veränderungen der Nachbarorgane hervorrufen.

Bei einem Kranken (Fall 32) konnten wir folgenden Röntgenbefund erheben: Magen klein, starke Verlagerung nach links. Magenschleimhaut o. B. Pylorusteil starr, zapfenartig verengt. Als Ursache der Stenose fand sich ein großes scirrhöses Pankreascarcinom.

In einem zweiten Fall (30) führte ein Pankreaskopfkrebs zu einer röntgenologisch nachweisbaren Stenose am praepylorischen Magenteil.

Reuter erwähnt einen Fall von Krebs der Bauchspeicheldrüse, bei dem eine Ausziehung des Magens ohne krankhaften Befund am Magen selbst festgestellt wurde. Man konnte infolgedessen auf einen extragastralen Prozeß schließen.

Scholz berichtet über 2 Pankreaskrebskranke, bei denen durch Verwachsung zwischen dem Pankreastumor und dem korrespondierenden Teil der großen Magenkurvatur ein Röntgenbefund erhoben wurde, der dem eines Magencarcinoms vollkommen glich. Beides Mal wurde die Röntgendiagnose auf Krebs der großen Magenkurvatur gestellt. Ein nachträgliches Vergleichsstudium zeigte jedoch, daß eine Differenzierung zwischen Magen- und Pankreasca möglich ist. In letzterem Fall besteht im allgemeinen ein auffallendes Fehlen von Magensymptomen und Verdauungsstörungen.

Nach den obigen Ausführungen ist es wohl unzweifelhaft, daß man gelegentlich mit Hilfe der Röntgenuntersuchung und

des klinischen Befundes die Diagnose auf Pankreascarcinom stellen kann.

Trotz allen diesen Untersuchungsmethoden wird in vielen Fällen die Diagnose erst bei der Operation gestellt werden können, ja oft gibt uns erst die Obduktion Aufklärung über das Leiden.

Schwierig ist die Differentialdiagnose: Chronische Pankreatitis mit Ikterus und erweiterter Gallenblase ist kaum vom Pankreascarcinom zu unterscheiden, desgleichen das Ca der Gallengänge. Beim Gallenblasenkrebs hilft am ehesten noch die Steinanamnese.

Dehne sieht den wichtigsten Punkt der Differentialdiagnose zwischen Pankreaskopferkrankungen und anderen Gallengangsverschlüssen in der Häufigkeit des schmerzlosen Einsetzens des Ikterus.

Narbeshuber erklärt, daß die bisher sehr selten gestellte Diagnose des Pankreaskopfcarcinoms zum Teil relativ früh gestellt werden kann; und zwar wenn ohne Ikterus, bei dauernder okkulter Blutung klinisch und röntgenologisch die Zeichen einer infrapapillären Duodenalstenose zum Nachweis gelangen, während Fälle, die von vornherein als führendes Symptom kompletten Ikterus durch Choledochusverschluß aufweisen, sich vom primären Gallengangtumor nicht abtrennen und daher differentialdiagnostisch nicht erfassen lassen.

Der klinische Verlauf des Pankreascarcinoms ist je nach dem Sitz und dem Wachstum der Geschwulst außerordentlich verschieden. Oberflächlicher Sitz des Krebses bedingt im allgemeinen latente Entwicklung, da Pankreasgänge sowie Choledochus lange Zeit frei bleiben. Während bei tiefem Sitz frühzeitig die wichtigen Ausführungsgänge betroffen werden und infolgedessen rasch Kachexie und Marasmus auftritt.

Der Krankheitsverlauf läßt im allgemeinen 3 Stadien erkennen:

1. Leichte und vorübergehende Schmerzen. Verdauungsstörungen.

2. Kompression des Duktus Choledochus mit rasch zunehmendem Ikterus, Stenoseerscheinungen der benachbarten Organe, Tumor im Abdomen.

3. Kachexie, Tod.

Die Krankheitsdauer des Pankreascarcinoms beträgt im Durchschnitt 6 8 Monate.

Der Verlauf der Krankheit bei unseren Krebskranken war folgender:

Bei 8 Patienten wurde eine Cholecysto-gastrostomie ausgeführt. Von diesen Kranken überstanden 5 den Eingriff. Diese blieben im Durchschnitt noch 6 Monate am Leben. In einem Fall trat der Tod schon nach einem Monat ein. Der längste vorübergehende Erfolg hielt 17 Monate an.

Bei weiteren 14 Fällen wurde die Cholecystoduodenostomie angelegt. Auch hier sahen wir gelegentlich eine längere Zeit dauernde Besserung. Im Durchschnitt blieben die Kranken noch 6 Monate am Leben. Das früheste Ableben erfolgte nach 2 Monaten, während die längste Besserung 1 Jahr anhielt.

Sechsmal wurde eine Choledochoduodenostomie ausgeführt. Ein Patient starb kurz nach der Operation. Durchschnittlich blieben die anderen noch 3 Monate am Leben. Ein weiterer Kranker starb nach 2½ Jahren an Lebermetastasen.

Die Prognose für das Pankreascarcinom ist infaust. Vielleicht gibt der Pankreasschwanzkrebs hinsichtlich der Operation eine etwas besser Prognose, doch ist auch diese sehr schlecht. Im allgemeinen bringt auch die Operation nur vorübergehend Linderung und hat nur diagnostische Bedeutung.

Eine rationelle Therapie des Pankreascarcinoms kann nur in der Entfernung der Geschwulst bestehen. Diese ist jedoch nur in den seltensten Fällen möglich. Es werden daher nur palliative Operationen ausgeführt, die eine Entlastung oder Umgehung des komprimierten Choledochus oder Duodenums herbeiführen sollen. Für die Ableitung der Galle kommt die Cholecystoduodenostomie, Cholecystogastrostomie sowie die Choledochoduodenostomie in Frage, während bei Stenose des Duodenums die Gastroenterostomie das gegebene Verfahren ist.

Bei unseren Kranken wurde die Cholecystoduodenostomie 14mal ausgeführt. Diese Methode eignet sich besonders zur

Beseitigung eines Stauungsikterus als palliativer Eingriff bei inoperablem Pankreaskopfcarcinom.

Durch Anastomosierung der Gallenblase mit dem Magen bei 8 Fällen von Pankreaskopfkrebs konnten wir den Kranken vorübergehend Erleichterung schaffen. Eine Ueberlegenheit gegenüber der Cholecystoduodenostomie besteht, wie schon Bernhard festgestellt hat, nach unserem Material nicht.

Choledochoduodenostomie wandten wir 6mal an. Entweder wurde eine geschrumpfte Gallenblase angetroffen, oder es war schon eine Cholecystektomie vorausgegangen. Andernfalls hätten wir eine Anastomose zwischen Gallenblase und Duodenum oder Magen ausgeführt.

In einem Fall, wo das Pankreascarcinom zur Pylorusstenose führte, haben wir eine Gastroenterostomie angelegt. Der Kranke hatte darnach wesentlich Erleichterung, starb aber nach 3 Wochen an Embolie.

Motalay berichtet über einen erfolgreich operierten Fall von Pankreascarcinom. Das kleinapfelgroße Adenoca saß im Körper und Schwanzteil der Bauchspeicheldrüse und wurde durch Resektion bei Erhaltung des Pankreaskopfes entfernt. Der Patient wurde geheilt. (Ungarn 1929).

Wagner entfernte einen apfelgroßen, harten Pankreaskrebs durch Excision. Ein großer Pankreassequester stieß sich ab, worauf die Wunde fistellos heilte.

Im allgemeinen sind diese Fälle jedoch äußerst selten und es werden daher beim Pankreaskrebs nur palliative Operationen ausgeführt werden können.

Große diagnostische Schwierigkeiten entstehen ferner oft bei der Unterscheidung der chronischen Pankreatitis von einem Ca. In dieser Beziehung kommen bei Verhärtungen und Verdickungen im Pankreas immer wieder Täuschungen und Fehldeutungen vor.

Bei der Operation wird oft Krebs angenommen, während es sich um Pankreatitis chronica handelt. Aber auch der umgekehrte Fall tritt häufig ein.

Wir haben einige Patienten einem Carcinom erliegen sehen, bei denen bei der Laparatomie eine gutartige Erkrankung des Pankreas angenommen wurde. In vielen Fällen schafft oft erst der weitere Verlauf Klarheit über das Leiden.

In dieser Hinsicht will ich noch einen Fall erwähnen. Es handelt sich um einen 36jährigen Mann, der wegen seit kurzer Zeit bestehendem Ikterus die Klinik aufsuchte. Im letzten Jahr hatte Patient mehrmals kolikartige Schmerzen im Oberbauch verspürt, war aber nie gelb gewesen. Wir konnten folgenden Befund erheben: Abdomen weich, Leber nicht tastbar, kein Tumor fühlbar. Die Diastasewerte im Urin schwankten zwischen 32 und 256. Die Blutzuckerbelastungskurve zeigte fast normale Werte. Bei der Operation fanden wir einen faustgroßen höckerigen Tumor im Kopfteil des Pankreas. Die Diagnose wurde auf Carcinom gestellt und eine Cholecystoduodenostomie ausgeführt. Trotz schlechten Allgemeinbefindens erholte sich der Kranke langsam wieder und wurde nach 4 Wochen nach Hause entlassen. Heute nach 2½ Jahren lebt Patient noch und ist beschwerdefrei.

Wir sehen hieraus, daß in manchen Fällen selbst durch eine Laparatomie nicht mit Sicherheit die Diagnose gestellt werden kann.

Zusammenfassung.

1. Das Pankreascarcinom bevorzugt das höhere Alter. Es findet sich häufiger bei Männern als bei Frauen.
2. Hinsichtlich der Entstehung des Krebses der Bauchspeicheldrüse scheint ein Zusammenhang zwischen chronischer Entzündung und Neubildung zu bestehen.
3. Nach der Lokalisation unterscheiden wir ein Carcinom des Pankreaskopfes, -körpers und -schwanzes.
4. In einem Fall konnten wir einen Krebs der Bauchspeicheldrüse mit Fettgewebsnekrosen nachweisen.
5. Die Verschiedenartigkeit der Symptome hängt von dem Sitz des Carcinoms ab.

   Der Pankreaskopfkrebs verursacht Ikterus und Gallenblasenvergrößerung.

Beim Pankreaskörpercarcinom fehlt der Ikterus, hier herrschen zuweilen Schmerzen vor.

Der Pankreasschwanzkrebs macht die geringsten Beschwerden.

6. Beim Pankreascarcinom finden wir erhöhte Diastasewerte. Ante exitum fanden wir eine Diastaseverminderung als Ausdruck der Ca-Kachexie.
7. Die Blutzuckerbelastungskurven zeigen eine Erhöhung.
8. Die Diagnose wird in vielen Fällen erst durch eine Probelaparatomie gestellt werden können.
9. Die Prognose des Pankreascarcinoms ist infaust.
10. Therapeutisch kommen fast immer nur Palliativoperationen in Frage.

Am Schlusse meiner Ausführungen möchte ich Herrn Professor Dr. A. W. Fischer für die Ueberlassung des Themas und Herrn Privatdozent Dr. Bernhard für die bereitwilligen Ratschläge während der Ausführung der Arbeit bestens danken.

Literatur.

1914. K. Heiberg: Die Krankheiten des Pankreas.

1924. O. Groß und N. Guleke: Die Erkrankungen des Pankreas.

1924. Foot: Ein ungewöhnlicher Fall von bösartigem Tumor des Pankreas.
(Zentralorg. f. Chir. B. 26 H. 9).

1924. Cameron: Das Pankreascarcinom in Australien.
(Zentralorg. f. Chir. B. 28, H. 9).

1926. Bernhard: Eine Methode zur Erkennung akuter Pankreaserkrankungen.
(Deutsche Zeitschrift f. Chir. B. 198, H. 5—6).

1927. Bouchet et Ravault: Die abnormen Formen des Pankreaskrebses.
(Zentralorg. f. Chir. B. 36, H. 11).

1927. Helby: Das Schleimdrüsencarcinom des Pankreas.
(Zentralblatt f. Chir. Nr. 13).

1928. Narbeshuber: Diagnose des Pankreaskopfcarcinoms.
(Zentralblatt f. Chir. Nr. 51).

1929. Critchlow: Haemochromatose in Verbindung mit einem primären Ca des Pankreaskörpers.
(Zentralorg. f. Chir. B. 46, H. 6).

1929. Roch: Klinische Betrachtungen über die Symptome des Pankreascarcinoms.
(Zentralorg. f. Chir. B. 47, H. 8).

1929. Cullen and Friedenwald: Carcinom des Pankreas.
(Zentralblatt f. Chir. Nr. 4).

1929. A. Wagner: Bericht über einen Fall von apfelgroßem Pankreascarcinom.
(Zentralblatt Nr. 16).

1929. Matolay: Erfolgreich operierter Fall von Pankreascarcinom.
(Zentralorg. f. Chir. B. 47, H. 8).

1930. Jedlicka: Zur Symptomatologie des Carcinoms des Pankreaskopfes.
Zentralblatt f. Chir. Nr. 10)

1931. Oberling et Guérin: Cancer du pankreas.
(Zentralorg. f. Chir. B. 54, H. 9).

1932. Masumoto: Ueber das Pankreascarcinom.
(Zentralorg. f. Chir. B. 56, H. 5).

1932. Dehne und Walters: Ikterus bei Pankreaserkrankungen.
(Zentralorg. f. Chir. B. 57, H. 2; Archiv für klinische Chirurgie B. 167).

1932. Benhamou: Ueber die Formen der Metastasen des Pankreascarcinoms.
Zentralorg. f. Chir. B. 59, H. 3).

1932. Scholz: Zur röntgenologischen und klinischen Diagnose des Pankreascarcinoms.
(Röntgenpraxis Nr. 4).

1933. Scholz: Zur röntgenologischen und klinischen Diagnose des Carcinoms des Pankreasschwanzes.
(Zentralorg. f. Chir. B. 62, H. 9).

1933. Jurger: Primäres gelatinöses Pankreascarcinom mit Metastasen in das Ganglion Gasseri und den Nervus glossopharyngeus.
(Zentralblatt f. Chir. Nr. 28).

1933. Schmitt: Der Wert der Lipasebestimmung im Blutserum für die Diagnose der acuten und chronischen Pankreaserkrankungen.
(Archiv für klinische Chirurgie B. 174, H. 3).

1934. Hamperl: Zur pathologischen Anatomie der Bauchspeicheldrüse.
(Zentralorg. f. Chir. B. 66, H. 3).

1934. Bernhard: Die Früh- und Spätergebnisse der Cholecystogastrostomie, der Cholecystoduodeno- und Choledochoduodenostomie bei 128 Fällen.
(Deutsche Zeitschrift f. Chir. B. 242, H. 11—12).

1935. Reuter: Beitrag zur Klinik der Pankreaserkrankungen.
(Deutsche Zeitschrift f. Chir. B. 244, H. 2 u. 3).

Lebenslauf.

Am 21. Februar 1908 wurde ich als Sohn des praktischen Arztes Wilhelm Wetz zu Wetzlar geboren. Ich bin arischer Abstammung und evangelischer Konfession. In Wetzlar besuchte ich das staatliche Goethe-Gymnasium, an dem ich Ostern 1928 die Reifeprüfung bestand. Das Studium der Medizin begann ich im Sommersemester 1928 an der Universität Gießen. Nach bestandener ärztlicher Vorprüfung studierte ich im S. S. 1931 an der Universität in Kiel. Im folgenden Semester war ich an der Universität in Graz immatrikuliert und im S. S. 1932 in Heidelberg. Dann kehrte ich wieder nach Gießen zurück. Die medizinische Staatsprüfung bestand ich am 18. Dezember 1933 in Gießen mit der Note gut. Als Medizinalpraktikant war ich 7½ Monate an der Medizinischen Universitäts-Poliklinik zu Gießen tätig. Dann siedelte ich an die Chirurgische Universitätsklinik über. Die Approbation als Arzt erhielt ich am 20. Dezember 1934. Seit Januar 1934 bin ich als Volontärassistent an der Chirurgischen Universitätsklinik zu Gießen.